

УДК 616.831-006-089.11-073.756.8

ЗОРІН М.О., СІРКО А.Г., КИРПА І.Ю.

Дніпропетровська державна медична академія

КЗ «Дніпропетровська обласна клінічна лікарня ім. І.І. Мечникова»

ДОСВІД ВИКОРИСТАННЯ СТЕРЕОТАКСИЧНОЇ ТЕХНІКИ ПРИ ХІРУРГІЧНОМУ ЛІКУВАННІ КІСТОЗНИХ ВОГНИЩЕВИХ УТВОРЕНЬ ГОЛОВНОГО МОЗКУ

Резюме. Вступ. Внутрішньомозкові кістозні вогнищеві утворення — ідеальна мішень для стереотаксичних втручань. Стереотаксична техніка при пункції та біопсії кістозних утворень головного мозку витісняє традиційні підходи до лікування цієї складної патології.

Матеріали і методи. Матеріал дослідження — 24 хворі з кістозними вогнищевими утвореннями супратенторіальної локалізації, оперовані у клініці з 2009 по 2013 рік. Стереотаксичний супровід із використанням навігаційної системи Stealth Station® Treon® Plus фірми Medtronic (США) та стереотаксичної системи Zamorano — Dujovny.

Результати. Було проведено 20 втручань із використанням безрамної стереотаксичної техніки та 4 втручання з використанням рамного стереотаксису. Хворі були розподілені за діагнозами: абсцес головного мозку — 10, краніофарингеома — 5, анапластична астроцитома — 3, метастаз — 2, гематома — 2, анапластична епендимома — 1, астроцитома 2 ст. зл. — 1.

Висновки. Лікування вогнищевих утворень головного мозку з використанням стереотаксичної техніки — сучасний, безпечний та ефективний вид хірургічного втручання.

Ключові слова: вогнищеві утворення головного мозку, нейронавігація, безрамна стереотаксична біопсія, спіральна комп'ютерно-томографічна ангіографія, магнітно-резонансна томографія.

Вступ

Внутрішньомозкові кістозні вогнищеві утворення — ідеальна мішень для стереотаксичних втручань. Стереотаксична техніка пункції абсцесів головного мозку й імплантація катетерів для їх дренивання й місцевого лікування витісняє традиційні підходи в лікуванні цього захворювання [1]. У разі невеликих, глибинних чи численних вогнищ ця методика взагалі стає незамінною. Підґрунтям для цього є необхідність в ідеально точній і максимально безпечній пункції абсцесів із захистом мозку і лікворних просторів від обсіменіння гноєм [2].

При глибинно розташованих новоутвореннях головного мозку з кістозним компонентом методика стереотаксичної біопсії з наступним встановленням резервуара Омая є провідною методикою, що дозволяє досягти таких цілей:

— шляхом зменшення об'єму пухлини за рахунок випорожнення кістозного вмісту досягається регрес неврологічної та загальнономозкової симптоматики в цієї категорії хворих;

— установлення резервуара Омая дозволяє контролювати кістозний уміст новоутворення;

— стереотаксична біопсія солідної частини пухлини дозволяє в майбутньому планувати адекватне комплексне лікування цих хворих.

Мета — покращити ефективність хірургічного лікування хворих із вогнищевими утвореннями головного мозку, що мають кістозний компонент.

Матеріали і методи дослідження

Використовували навігаційну систему Stealth Station® Treon® Plus фірми Medtronic (США) та рамну стереотаксичну техніку Zamorano — Dujovny. З лютого

Адреса для листування з авторами:

Кирпа Ігор Юрійович
м. Дніпропетровськ, 49005, Жовтнева пл., 14
Відділення нейрохірургії № 2, Дніпропетровська обласна
клінічна лікарня ім. І.І. Мечникова
e-mail: ihorkir@ukr.net

© Зорін М.О., Сірко А.Г., Кирпа І.Ю., 2013

© «Міжнародний неврологічний журнал», 2013

© Заславський О.Ю., 2013

2009 року по квітень 2013 року у відділенні церебральної нейрохірургії № 2 КЗ «Дніпропетровська обласна клінічна лікарня ім. І.І. Мечникова» у 24 хворих проведено стереотаксичну біопсію вогнищевих утворень головного мозку з кістозним компонентом супратенторіальної локалізації. Розподіл хворих за локалізацією новоутворень наведено в табл. 1.

Таблиця 1. Локалізація патологічного осередку

Діагноз	Число хворих
Мозолясте тіло	1
Медіальні відділи лобної частки	5
Таламус	6
Потилична частка	1
Скронєва частка	5
Селярна ділянка	3
Ділянка 3-го шлуночка	3
Усього	24

Серед пацієнтів було 15 чоловіків та 9 жінок. Вік хворих коливався від 22 до 68 років. Оцінка за шкалою Карнавського до операції становила від 50 до 90 балів (у середньому $76,4 \pm 4,5$). Розміри новоутворення коливалися від 2,8 до 4 см у найбільшому вимірі (у середньому $3,55 \pm 0,70$ см).

Комплексне доопераційне обстеження включало офтальмологічний та неврологічний огляд, КТ та МРТ головного мозку. МРТ проводили у 10 випадках на МР-томографі Magnetom P8 (Siemens) із напругою магнітного поля 0,2 Тл. У всіх випадках проводили внутрішньовенне підсилення магневістом або томовістом.

Розрахунок координат точки входу, траєкторії проходження біопсійної голки та місця взяття біопсії виконували на підставі математичної обробки даних спіральної комп'ютерно-томографічної ангіографії (СКТА) головного мозку, виконаної за методикою, яка була розроблена в нашій клініці [3]. За 15 хвилин до початку сканування внутрішньовенно вводиться 40 мл ультравісту-370 через периферичний катетер діаметром 1,4 в одну з кубітальних вен. Хворий транспортується до кабінету спіральної комп'ютерної томографії. Внутрішньовенно за допомогою інфузомата вводиться 60 мл ультравісту 370 зі швидкістю 4 мл на секунду. На 2-зрізовому спіральному комп'ютерному томографі CTe-Dual, GE, або 4-зрізовому Toshiba, система Asteon, проводиться покрокове сканування у площині, паралельній твердому піднебінню, із товщиною зрізу 1 мм. На обох томографах існує спеціальний протокол сканування, головне в ньому — затримка сканування 18 секунд (різниця у часі між початком введення контрастної речовини і початком сканування). Одночасне контрастування патологічного

осередку головного мозку та судин головного мозку дозволяє спланувати найбільш точну та безпечну траєкторію введення біопсійного інструментарію. Місце накладання тріфінанційного отвору (точка входу) вибирали відповідно до розташування патологічного осередку. Входження біопсійної голки проектували у випуклу частину мозкової звивини. Траєкторія ходу біопсійної канюли обиралася таким чином, щоб запобігти пошкодженню функціонально важливих ділянок та судин головного мозку.

У випадках, коли важливим була не тільки евакуація кістозного вмісту, але й гістологічна верифікація процесу, ми спочатку виконували біопсію солідної частини пухлини, а після цього проводили евакуацію кістозного вмісту з можливим встановленням резервуара Омая.

Було проведено 20 втручань із використанням безрамної стереотаксичної техніки та 4 втручання з використанням рамного стереотаксису.

Об'єм кісти у досліджуваній групі становив від 3 до 50 мл. Середній показник — 26,4 мл. Діагнози цих хворих наведені в табл. 2.

Таблиця 2

Діагноз	Кількість хворих
Абсцес	10
Краніофарингеома	5
Анапластична астроцитом	3
Метастаз	2
Гематома	2
Анапластична епендимома	1
Астроцитом 2 ст. зл.	1

У 8 пацієнтів із цієї групи ми встановлювали резервуар Омая до кістозної порожнини з метою післяопераційного контролю кістозного вмісту новоутворення. Розподіл хворих наведено в табл. 3.

Таблиця 3

Діагноз	Кількість хворих
Краніофарингеома	5
Анапластична астроцитом	1
Метастаз меланоми шкіри	1
Астроцитом 2 ст.	1

Лікування краніофарингеом

Хворі з краніофарингеомами, яким була виконана стереотаксична імплантація резервуара Омая, мали супраселярний ріст пухлини із залученням 3-го шлуночка. Відкрите оперативне втручання було пов'язано з ризиком виникнення тяжких неврологічних ускладнень. Ці хворі відмовилися від проведення відкритого оперативного втручання, зваживши

можливі ускладнення. У всіх хворих були зорові, обмінно-ендокринні порушення. В одного хворого відзначалося порушення ліквородинаміки на рівні 3-го шлуночка і, як наслідок, явища гідроцефалії з розвитком лівостороннього грубого геміпарезу. Двом хворим до цього проводилося відкрите оперативне втручання 11 і 1 рік тому відповідно.

Усім хворим оперативне втручання виконувалося із застосуванням безрамної стереотаксичної техніки.

Ще один момент, що може суттєво вплинути на працездатність резервуара Омая. Штатний катетер цієї системи заглушений на кінці і має ряд мікроотворів на протязі 15 мм свого дистального кінця. Під час зменшення кістозної порожнини і злипання її стінок останні можуть сворити дренажування кістозної порожнини поза резервуаром, у мозкову речовину або шлуночкову систему. Це має особливе значення, коли кіста невелика. У таких хворих доцільним є використання силіконового дренажу з меншою кількістю бокових мікроотворів.

Резервуар розташовували підшкірно на відстані 3–4 см від лінії розтину шкіри. Рану поширено зашивали.

Приклад 1. Хворий, 21 рік, звернувся до лікарні 25.05.10 зі скаргами на головний біль, прогресуюче погіршення зору, більше на праве око. Зі слів хворого хворіє приблизно 2 роки. Хвороба прогресує. 20.11.2011 на МРТ головного мозку виявлено кістозну пухлину турецького сідла і 3-го шлуночка (рис. 1).

У січні 2010 року переніс панкреонекроз із подальшою лапаротомією, дренажуванням черевної порожнини.

20.05.10 проведено СКТ головного мозку із внутрішньовенним підсиленням.

28.05.12 проведено оперативне втручання — безрамна стереотаксична пункція і встановлення резервуара Омая до кістозної пухлини супраселлярної локалізації. 28.05.12 — КТ головного мозку: стан після операції. Інтракраніальна частина резервуара в кістозній порожнині (рис. 3).

Післяопераційний період перебігав без ускладнень. Рана загоїлась первинним натягом. Хворого виписано зі стаціонару з позитивною динамікою у вигляді покращення зору. Протягом наступних 6 міс. хворому двічі проводилася пункція резервуара через шкіру для зменшення кількості кістозного вмісту. Після другої процедури накопичування кістозної рідини припинилося. За допомогою більше не звертався. У даний час працює продавцем-консультантом із побутової техніки.

Ще двоє хворих із періодичністю 1 раз на 3–4 місяці проходять процедуру евакуації кістозної рідини через резервуар Омая протягом уже 1,5 року.

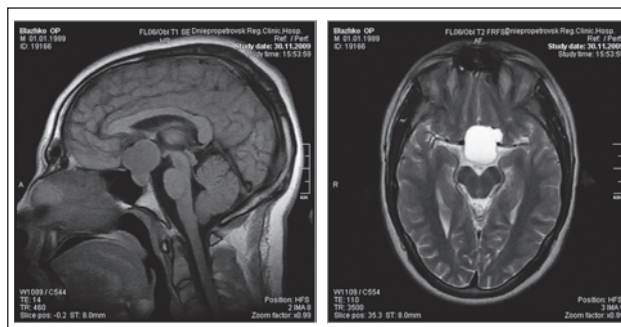


Рисунок 1. МРТ краниофарингеоми турецького сідла й 3-го шлуночка

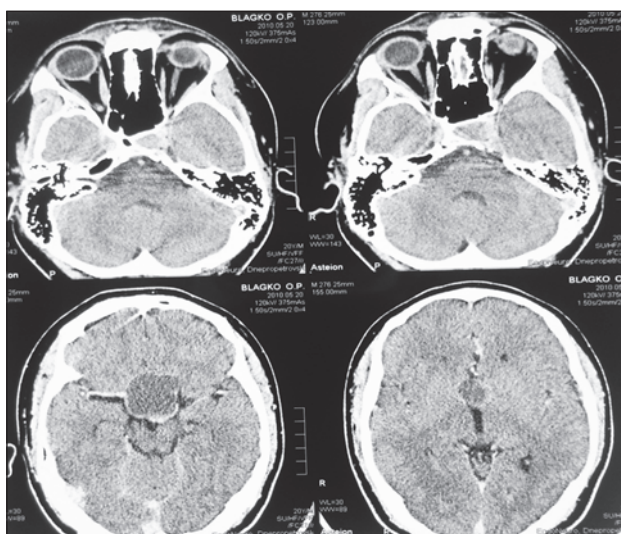


Рисунок 2

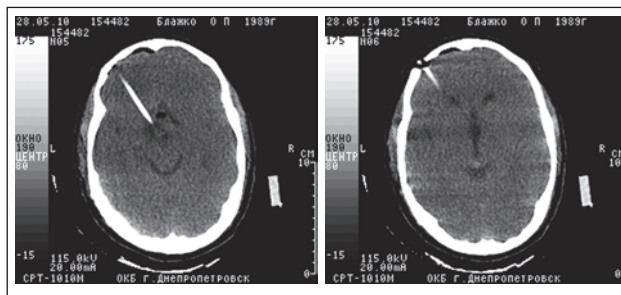


Рисунок 3. Стан після операції

Лікування кістозних гліом та метастазів головного мозку

У хворих з іншими кістозними процесами (табл. 2) процедура пункції й імплантації резервуара Омая мала не тільки лікувальний, а насамперед діагностичний характер. У всіх випадках природа кістозного процесу до кінця не була зрозумілою. Тому важливим було отримання гістологічної відповіді в поєднанні з лікувальним ефектом процедури.

Приклад 2. Хворий Г., 63 років, надійшов до нашого відділення 12.01.10 зі скаргами на головний біль, прогресуючу слабкість у правих кінцівках. Хворіє 2 тижні. З анамнезу було відомо, що за 8 місяців до

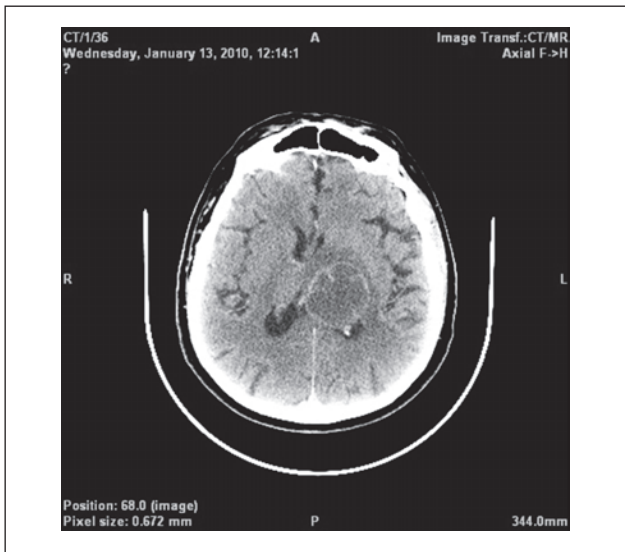


Рисунок 4. Кістозне новоутворення таламічної ділянки зліва. КТ головного мозку з внутрішньовенним підсиленням

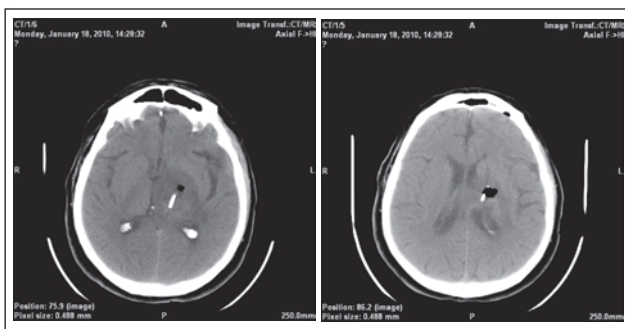


Рисунок 5. Хворий Г., КТ-контроль головного мозку. Дистальний кінець катетера розташований у кістозній порожнині

цього був прооперований із приводу світлоклітинного раку правої легені. Проходив курс хіміотерапії. У неврологічному стані відзначався правосторонній геміпарез до 2 балів.

На КТ головного мозку з внутрішньовенним підсиленням виявлено кістозну пухлину в проекції лівого таламуса 36 мм у діаметрі з накопиченням контрастної рідини за периметром новоутворення (рис. 4).

18.01.10 — операція — безрамна стереотаксична біопсія і встановлення резервуара Омая до кістозного новоутворення медіальних відділів лівої скроневої частки. При пункції центральної частини пухлини була отримана кістозна рідина жовто-прозорого кольору об'ємом 15 см³. Після цього біоптер встановлено в зону накопичення контрастної рідини і проведена біопсія. Операція завершилася встановленням резервуара Омая. На КТ головного мозку після операції геморагічних ускладнень не виявлено, встановлення резервуара Омая задовільне (рис. 5).

У післяопераційному періоді стан хворого з позитивною динамікою: відзначається регрес неврологіч-

ної симптоматики, наростає сила в правих кінцівках до 4 балів. Хворий почав самостійно ходити.

При цитологічному дослідженні в кістозній рідині атипичних клітин не виявлено, а біоптати, направлені на гістологічне дослідження, були у вигляді мозкової тканини з явищами набряку. Пухлинна тканина не потрапила до біопсійного матеріалу. Хворого у задовільному стані було направлено на радіотерапевтичне лікування головного мозку.

Аналізуючи цю невдачу, ми дійшли висновку, що після випорожнення кісти відбулося зміщення меж пухлини і наступна процедура біопсії проходила, так би мовити, вже наосліп. Це змусило нас розробляти альтернативний підхід у стереотаксичній біопсії кістозних новоутворень, що дозволив би скоротити час операції, зменшити травматизацію здорової мозкової тканини та зробив можливим одночасне отримання інформації про гістологічний тип пухлини і встановлення резервуара Омая.

Така методика була розроблена й запатентована [4]. Поставлена задача вирішувалася так: за допомогою стереотаксичної техніки (рамної або безрамної) на підставі отриманої тривимірної моделі спочатку виконується стереотаксична біопсія пухлини таким чином, щоб не випорожнити кістозний компонент пухлини і не змінити анатомічні орієнтири, а тільки після цього проводиться дренивання кісти та з'єднання силіконового катетера з резервуаром Омая чи просто випорожнення кісти. У випадках, якщо траєкторія біопсії мала проходити через кістозну порожнину, траєкторію змінювали, навіть коли це потребувало додаткового розтину і накладання другого фрезьового отвору.

Загалом усіх хворих, яким проведено стереотаксичне лікування кістозних новоутворень, виписано з покращенням неврологічного, загальномозкового та середніх показників індексу Карнавського (з 63 балів до 71 бала). Гістологічна верифікація діагнозу не отримана в 1 випадку, про який повідомлялося раніше. Дослідження пунктату додаткової інформації про процес не додавало, бо він характеризувався ксантохромією, некротичними масами та мав певну кількість білка. Намагання ідентифікувати атипичні клітини в мазках і визначити за ними тип пухлини успіху не мали.

Таким чином, стереотаксичне лікування кістозних новоутворень головного мозку має на меті:

- гістологічну верифікацію діагнозу;
- зменшення об'єму вогнища шляхом дренивання кістозного вмісту і, при необхідності, встановлення резервуара Омая.

При досягненні поставленої мети стає можливим проведення променевого (радіотерапевтичного чи радіохірургічного) лікування, проведення поліхіміотерапії в тих випадках, коли відкрите оперативне втручання стає неможливим або пов'язане з ризиком виникнення тяжких неврологічних розладів.

Лікування абсцесів головного мозку

Із використанням стереотаксичної техніки нами було прооперовано 10 абсцесів головного мозку. Серед хворих було 8 чоловіків і 2 жінки. Середній вік — 38,2 року. Середній об'єм умісту абсцесу — 21,2 мл. В 1 випадку діагноз було встановлено тільки при стереотаксичній біопсії вогнища. У цьому випадку диференціальна діагностика проводилася зі злоякісною внутрішньомозковою пухлиною. 2 абсцеси були багатокамерними. Проведено 2 рамних і 8 безрамних стереотаксичних втручань.

Локалізація абсцесів:

- скронева частка — 5;
- лобна частка — 2;
- ФВЗ — 2;
- боковий шлуночок — 1.

Середня довжина траєкторії від твердої оболонки головного мозку до середини абсцесу — 23 мм.

У всіх хворих вдалося встановити причинний фактор виникнення абсцесу:

- перенесена пневмонія — 4;
- синусит — 3;
- ВІЛ-інфекція — 2;
- гнійний отит — 1;
- карієс зубів — 1.

Клінічна картина характеризувалася звичним для абсцесів мозку поєднанням загальномоозкових і вогнищевих неврологічних розладів.

КТ для стереотаксичних розрахунків виконували з внутрішньовенним підсиленням за методикою, що описана вище, із ретельним дослідженням не тільки патологічного осередку, а й траєкторії проходження біопсійної голки в здоровому мозку. Важливим моментом процедури була заборона на проходження біопсійної голки через цистерни і шлуночки мозку, бо повністю виключити ретроградне потрапляння гною штифт-каналом уздовж катетера неможливо. Мішень для пункції розташовували в центрі абсцесу, а у випадках двокамерних абсцесів траєкторія пункції мала проходити через обидві камери.

У 2 випадках операцію завершували промиванням порожнини абсцесу та видаленням біопсійної голки. У 8 випадках в порожнині абсцесу ми залишали силіконовий дренаж для проведення місцевої антисептичної терапії протягом 2–3 діб. Уважно слідкували за об'ємом отриманого гною, а також введеної і аспірованої рідини. Приділяли увагу тому, щоб кінець дренажної трубки розташовувався в геометричному центрі абсцесу, тому після контрольного КТ-дослідження ми або підтягували, або занурювали катетер. Промивання проводили антисептичним розчином, який підігрівали до 37 °С.

Отриманий матеріал доставляли до бактеріологічної лабораторії для виявлення збудника абсцесу і вибору адекватної антибіотикотерапії в майбутньому. До отримання результату посіву використовували ан-

тибіотики широкого спектра дії в максимальній дозі. Лише в 4 випадках вдалося ідентифікувати збудника абсцесу. У комплексі з антибактеріальною терапією ми передбачали детоксикаційну, протинабрякову та імуностимулюючу терапію.

Інтраопераційних та післяопераційних ускладнень у цій групі не відзначено. У результаті проведеного лікування всі хворі виписані зі стаціонару з позитивною динамікою, регресом загальномоозкових та неврологічних розладів.

Результати лікування даної групи хворих методом стереотаксичної пункції і дренивання демонструють його ефективність і надійність, і ставлять цю методику поза конкуренцією порівняно з загальноприйнятими хірургічними прийомами.

Висновки

1. СКТ-ангіографія за спеціальною програмою з кроком 1 мм робить можливим одночасно чітко візуалізувати межі патологічного осередку й судинну систему головного мозку, що дозволяє розрахувати найбільш безпечну траєкторію проходження біоптора для отримання позитивної гістологічної відповіді.

2. При стереотаксичній біопсії вогнищевих утворень із кістозним компонентом на першому етапі слід проводити забір матеріалу з солідної частини, а на наступному — випорожнити кістозний компонент для запобігання зміщенню цілей.

3. Установлення резервуара Омая при лікуванні кістозних вогнищевих утворень дозволяє протягом тривалого часу контролювати об'єм кістозного вмісту.

4. Стереотаксична біопсія та дренивання абсцесів головного мозку — надійний та ефективний метод лікування, що дозволяє встановлювати дрениуючі системи безпосередньо в центрі абсцесу.

Список літератури

1. *Infrasellar craniopharyngioma* / Yu X., Liu R., Wang Y. [et al.] // *Clin. Neurol. Neurosurg.* — 2012. — Vol. 114. — P. 112-119.
2. *Stereotactic biopsy and drainage of a brainstem abscess caused by listeria monocytogenes* / Beynon C., Neumann J.O., Bösel J. [et al.] // *Neurol. Med. Chir. (Tokyo)*. — 2013. — Vol. 53. — P. 263-265.
3. Пат. 60606, Україна, МПК А61В 10/02 Спосіб стереотаксичної біопсії вогнищевих утворень головного мозку глибокої локалізації / Л.А. Дзяк, М.О. Зорін, А.Г. Сірко, І.Ю. Кирпа, О.В. Симонова; заявник і патентовласник ДУ «Інститут нейрохірургії ім. акад. А.П. Ромоданова АМНУ». — № 201013951; заявл. 23.11.10; опубл. 25.06.2011 р. Бюл. № 12.
4. Пат. 60605, Україна, МПК А61В 10/02 Спосіб лікування глибоко розташованих внутрішньомозкових пухлин з кістозним компонентом / Л.А. Дзяк, М.О. Зорін, А.Г. Сірко, І.Ю. Кирпа, О.А. Марченко; заявник і патентовласник ДУ «Інститут нейрохірургії ім. акад. А.П. Ромоданова АМНУ». — № 201013951; заявл. 23.11.10; опубл. 25.06.2011 р. Бюл. № 12.

Отримано 13.08.13 □

Зорин Н.А., Сирко А.Г., Кирпа И.Ю.
Днепропетровская медицинская академия
КУ «Днепропетровская областная клиническая больница
им. И.И. Мечникова»

ОПЫТ ИСПОЛЬЗОВАНИЯ СТЕРЕОТАКСИЧЕСКОЙ ТЕХНИКИ ПРИ ХИРУРГИЧЕСКОМ ЛЕЧЕНИИ КИСТОЗНЫХ ОЧАГОВЫХ ОБРАЗОВАНИЙ ГОЛОВНОГО МОЗГА

Резюме. Введение. Внутримозговые кистозные очаговые образования — идеальная мишень для стереотаксических вмешательств. Стереотаксическая техника при пункции и биопсии кистозных образований головного мозга вытесняет традиционные подходы к лечению этой сложной патологии.

Материалы и методы. Материал исследования — 24 больных с кистозными очаговыми образованиями супратенториальной локализации, оперированных в клинике с 2009 по 2013 год. Стереотаксическое сопровождение с использованием навигационной системы Stealth Station® Treon® Plus фирмы Medtronic (США) и стереотаксической системы Zamorano — Dujovny.

Результаты. Было проведено 20 вмешательств с использованием безрамной стереотаксической техники и 4 вмешательства с использованием рамного стереотаксиса. Больные были распределены согласно диагнозам: абсцесс головного мозга — 10, краниофарингеома — 5, анапластическая астроцитомы — 3, метастаз — 2, гематома — 2, анапластическая эпендимомы — 1, астроцитомы 2 ст. зл. — 1.

Выводы. Лечение очаговых образований головного мозга с использованием стереотаксической техники — современный, безопасный и эффективный вид хирургического вмешательства.

Ключевые слова: очаговые образования головного мозга, нейронавигация, безрамочная стереотаксическая биопсия, спиральная компьютерно-томографическая ангиография, магнитно-резонансная томография.

Zorin M.O., Sirko A.G., Kyrpa I.Yu.
Dnipropetrovsk State Medical Academy
Municipal Institution «Dnipropetrovsk Regional Clinical
Hospital named after I.I. Mechnykov», Dnipropetrovsk,
Ukraine

EXPERIENCE OF USING STEREOTACTIC TECHNIQUE IN SURGICAL TREATMENT OF CYSTIC FOCAL BRAIN LESIONS

Summary. Introduction. Intracerebral cystic focal lesions — a perfect target for stereotactic interventions. Stereotactic biopsy and puncture technique of cystic lesions of the brain displaces traditional approaches to the treatment of this difficult disease.

Materials and methods. Research material — 24 patients with cystic focal lesions of supratentorial localization who were operated in the clinic from 2009 to 2013. Stereotactic support using the navigation system Stealth Station® Treon® Plus manufactured by Medtronic Company (USA) and stereotactic system Zamorano — Dujovny.

Results. There were carried out 20 interventions using frameless stereotactic technique and 4 interventions using frame stereotaxis. The diagnoses of patients were distributed as follows: brain abscess — 10, craniopharyngioma — 5, anaplastic astrocytoma — 3, metastasis — 2, hematoma — 2, anaplastic ependymoma — 1, grade II astrocytoma — 1.

Conclusions. Treatment of cystic brain lesions by using stereotactic technique is modern, safe and effective type of surgical intervention.

Key words: focal brain lesions, neuronavigation, frame stereotactic biopsy, helical computed tomography, magnetic resonance imaging.