

УДК 616.5-003.829-092-036.1:616.8

ШАЛЬКЕВИЧ Л.В., КУДЛАЧ А.И.

ГУО «Белорусская медицинская академия последипломного образования», г. Минск

## СИНДРОМ БЛОХА — СУЛЬЦБЕРГЕРА: ЭТИОЛОГИЧЕСКИЕ, ПАТОГЕНЕТИЧЕСКИЕ И КЛИНИЧЕСКИЕ ОСОБЕННОСТИ ПОРАЖЕНИЯ ЦЕНТРАЛЬНОЙ НЕРВНОЙ СИСТЕМЫ

**Резюме.** В статье рассматриваются вопросы этиологии, патогенеза, клиники, диагностики, лечения и профилактики неврологических осложнений синдрома Блоха — Сульцбергера как факультативного (малого) проявления данной патологии с акцентом на особенности реализации мутации гена *IKVKG* в клетках и тканях нервной системы. Статья иллюстрирована клиническим примером собственного наблюдения семейного случая наследования данной патологии у двух девочек (родных сестер), представляющим особый интерес ввиду демонстрации различия патогенетических механизмов реализации генетического дефекта в клетках и тканях центральной нервной системы при синдроме Блоха — Сульцбергера у разных пациентов даже при условии их кровного родства.

**Ключевые слова:** синдром Блоха — Сульцбергера, недержание пигмента, неврологическая патология, дети.

**Определение.** Синдром Блоха — Сульцбергера, или недержание пигмента (*incontinentia pigmenti — IP*), — это редкий генетически детерминированный дерматоз, при котором аномалии кожи и ее придатков сочетаются с повреждением других органов и систем эктодермального происхождения (зубов, глаз, нервной системы).

Впервые синдром был описан в литературе А. Garrod в 1906 г. Более подробное описание и систематизацию клинических наблюдений осуществили В. Bloch в 1926 году и М. Sulzberger в 1927 году, по их именам данный синдром и получил свое название.

**Распространенность** синдрома составляет 0,2/100 000 населения [23]. По другим данным популяционная частота патологии оценивается как 1 : 91 000; по обобщенным данным в литературе описано более 650 случаев синдрома. Более 90 % больных составляют лица женского пола [24]. Это связано с тем, что классический тип наследования IP среди лиц мужского пола, как правило, приводит к развитию летального исхода [3, 24].

**Патогенез.** Данное заболевание в подавляющем большинстве случаев наследуется по доминантному X-сцепленному механизму. В основе синдрома Блоха — Сульцбергера лежит мутация гена *IKVKG* (ингибитора каппа-В-киназы гамма), локализованного в локусе Xq28 X-хромосомы и отвечающего за продукцию фактора транскрипции NF-κB (ядерный фактор каппа-В), который регулирует экспрессию сотен генов почти во всех

клетках эктодермального происхождения, особенно — в клетках кожи и нейронах центральной нервной системы (ЦНС) [28]. Фенотипическое разнообразие проявления *IKVKG*-мутации является следствием плеiotропного действия фактора, им кодируемого [1, 9, 10]. В то же время не исключается роль вероятных мутаций в сегменте Xp11 и Xq21 для других фенотипов данного синдрома [27]. Мутации *IKVKG* были определены у 11,1 % пациентов с патологией ЦНС, из них у 86 % отмечалась делеция 4–10 экзонов данного гена. Различия этих данных с другими, полученными при проведении ранее или в этот период исследований пациентов с IP, связаны, как правило, с несоответствием в них численности выборок [20]. В результате этих мутаций индуцируется каскадный механизм апоптоза клеток, имеющих эктодермальное происхождение (метаболическая гипотеза патогенеза IP). Существует и иная, дискутируемая на сегодняшний день сосудистая теория патогенеза IP, основанная на нейровизуализационном обнаружении очаговых инфарктов мозгового вещества как наиболее частых функциональных нарушений ЦНС [8, 15, 19]. Предпо-

Адрес для переписки с авторами:  
Кудлач Алиса Игоревна  
E-mail: alisa-medician@mail.ru

© Шалькевич Л.В., Кудлач А.И., 2015

© «Международный неврологический журнал», 2015

© Заславский А.Ю., 2015

лагається, однак, що судистим зміненням, які можна виявити клінічно, так чи інакше все рівно передують явища клітинного апоптозу, які на етапі їх походження можна розпізнати тільки при молекулярно-гістологічних дослідженнях [12, 17]. Тем не менше навіть при таких дослідженнях виявляються певні факти, що свідчать на користь судистої гіпотези патогенезу синдрому Блоха — Сульцберґера. Так, при імуногістохімічних дослідженнях тканин шкіри було виявлено аномальне збільшення еозинофільної інфільтрації в дегенеративно змінених ендотеліальних клітинах. Висказана теорія, що вплив апоптичних кератиноцитів призводить до розвитку запальних реакцій, що викликають звільнення різних хемокинів, в тому числі зотаксину і судистого ендотеліального фактора росту; дані хемокини безпосередньо можуть брати участь в судистих зміненнях при ІР [1, 2, 13, 14, 16]. Схожі процеси можуть спостерігатися і в нервовій тканині. Приймаючи до уваги вищеописане, можна передбачати, що в усіх ектодермальних тканинах (шкіра, сітчатка очного яблука, ЦНС) відбуваються ідентичні патофізіологічні процеси розвитку ІР з апоптозом як ключовим механізмом і судистими реакціями, що виникають вторинно по відношенню до апоптозу. В патогенезі ІР провідну роль грають також первинні імунологічні патологічні реакції, що призводять до вторинним імунологічним і неімунологічним проявам [6]. Сповідують навіть про випадки поєднання синдрому Блоха — Сульцберґера з такими аутоімунними захворюваннями, як синдром Бехчета і ревматоїдний артрит, що, безсумнівно, також свідчать на користь патологічної активації імунної системи організму [4, 25, 29]. Особливо гостро імунодефіцит проявляється у осіб чоловічої статі, які страждають від ІР, що розвинулося в результаті рідких *de novo* мутацій ІКВКГ.

**Критерії постановки діагнозу.** Критерії для встановлення діагнозу ІР, що використовуються сьогодні в клінічній практиці, були запропоновані Landy і Donnai в 1993 році [18]. Це так звані великі критерії: ураження шкіри, які походять з декількох етапів з народження до дорослості (4 стадії ураження шкіри), і малі (або факультативні) критерії: ураження зубів (гіпо- і адонтія, мікродонтія, аномальна форма зубів), волосся, нігтів, сітчатки. До малих критеріїв відносять ураження зі сторони ЦНС.

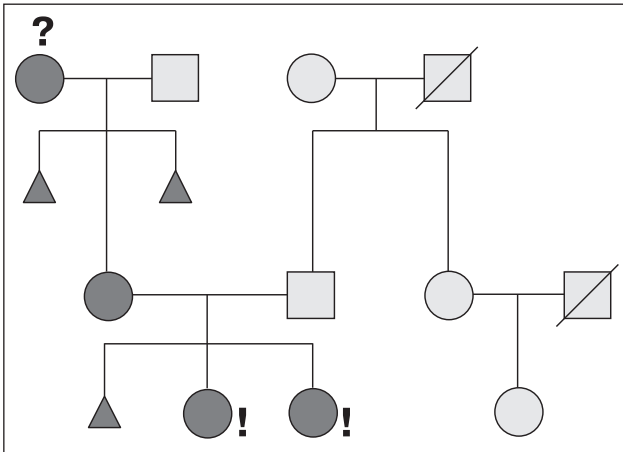
**Клінічні прояви.** Шкірні прояви синдрому Блоха — Сульцберґера є його обов'язковим ознакою. В їх течії, як було сказано вище, виділяють 4 стадії: бульозну, або везикулезну (запальну), гіпертрофічну, пігментну і атрофічну. Шкірні змінення виникають у дітей при народженні або в перші тижні життя. Слід зазначити, що не завжди існують чіткі межі між

фазами порушень патологічних процесів, що відбуваються в шкірі [21]. В ряді випадків спостерігаються також такі факультативні прояви ІР, як вроджені пороки серця, аномалії черепа, щелеп, деформації вух, вроджений вивих кульги, аномалії нирок, дистрофія нігтів і др. Різноманітна патологія ЦНС, яка проявляється в неонатальному або ранньому дитячому періоді і може проявлятися судомними, умовними відставками, парезами, гемипарезами, спастичністю, мікроцефалією і мозжечковою атаксією, представляє найбільшу загрозу для тривалості і якості життя пацієнтів з синдромом Блоха — Сульцберґера [3, 18, 22, 33]. Дані патологія розвивається приблизно в 30 % випадків. Найчастіше зустрічаються епілептичні напади (42 %), рухові розлади (26 %) і умовна відсталість (20 %). Мікроцефалія виявляється у 4 % пацієнтів. У 62 % пацієнтів з діагностованою патологією ЦНС ця патологія має характер важкого ураження. Прояви неврологічних порушень приходять на перший тиждень життя в 58 %, на перший місяць життя — в 67 %, на перший рік життя — в 88 % випадків [20].

Незважаючи на те, що шкіра і нервова система мають однорідне ектодермальне походження і поєднана патологія цих систем не є унікальною, не можна виключити і інші генні мутації у пацієнтів з ІР (крім мутації ІКВКГ), які можуть відповідати за розвиток у них умовної відсталості, мікроцефалії і інших порушень ЦНС. Так, наприклад, існує більше 290 генів, мутація яких проявляється розвитком умовної відсталості [5, 7]. Гіпотетично можлива ситуація, коли ураження шкіри при ІР обумовлено мутацією ІКВКГ, а патологія ЦНС — якоюсь-небудь іншою мутацією; виходячи з цього передбачення деякі вчені висунули теорію, згідно з якою кінцевий фенотип пацієнта з ІР визначається комбінацією різних генетичних мутацій [11].

Дослідження зв'язку одночасного виникнення найбільш частих зовнішніх патологій при ІР виявило, що при наявності аномалій зорового апарату ймовірність виникнення патології ЦНС достовірно вища, ніж якщо таких аномалій не виявлено; одночасна зустріч таких порушень відбувається в 37 % випадків. Це обумовлюється передусім тим, що єдиним і тісним ембріональним походженням головного мозку і зорового апарату. Зв'язок між патологією ЦНС і стоматологічними дефектами або дефектами лицьового черепа зустрічається ще частіше — в 70 % випадків наявності таких дефектів у пацієнта будуть проявлятися і неврологічні порушення [20].

Сучасні методи нейровізуалізації частіше за все виявляють такі види ураження ЦНС, як осередки інфаркту і некрозу мозкового речовини (24,5 %), атро-



**Рисунок 1. Генеалогическое древо семьи пациенток с синдромом Блоха — Сульцбергера**

фические изменения (17 %) и повреждения мозолистого тела (13 %) [20].

В качестве демонстрации фенотипического полиморфизма неврологических нарушений при синдроме Блоха — Сульцбергера приводим собственное наблюдение семейного случая наследования данной патологии у двух девочек (родных сестер).

Генеалогическое древо семьи пациенток представлено на рис. 1.

Пациентка М.М., 2009 г.р. (старшая сестра). Родилась в срок 38 недель от 2-й беременности, первых родов путем операции кесарева сечения. На основании наличия у матери подтвержденного синдрома Блоха — Сульцбергера ребенку в первые сутки жизни было проведено соответствующее генетическое исследование, выявившее мутацию гена *IKBKG*. При рождении состояние ребенка было оценено как средней степени тяжести в связи с развитием синдрома угнетения ЦНС как проявления гипоксически-ишемической энцефалопатии. В дальнейшем до 2 лет у девочки наблюдалась задержка темпов моторного развития (поворот со спины на живот в 6 месяцев, с живота на спину в 7 месяцев, села в 11 месяцев, пошла в 1 год 7 месяцев), а с 2-летнего возраста — задержка речевого развития, исходом которой стало общее нарушение речи 2-й ст. В настоящее время ребенок оформлен в логопедическую группу специализированного детского сада и дополнительно посещает занятия с логопедом и психологом в центре коррекционно-развивающего обучения.

Пациентка А.М., 2014 г.р. (младшая сестра). Поступила в педиатрическое отделение грудного возраста РНПЦ «Мать и дитя» в возрасте 4 месяцев в связи с нарушением психомоторного развития и развитием судорог. Диагноз при поступлении: синдром Блоха — Сульцбергера, судорожный синдром, спастический тетрапарез. На момент поступления родители ребенка предъявляли жалобы на постоянное беспокойное поведение девочки, ежедневные приступы в виде сгибаний,

выбрасывания рук, которые происходили сериями (3—5 серий в сутки, по 3—10 приступов в каждой серии, преимущественно после сна либо при засыпании). Со слов родителей, приступы появились в возрасте 2,5 месяца после проведения лазеротерапии кожных покровов, и с момента их появления ребенок перестал развиваться и даже утратил приобретенные ранее психомоторные навыки: перестал удерживать голову в вертикальном положении и адекватно реагировать на окружающих, утратил интерес к игрушкам, прекратились попытки переворота со спины на живот. В анамнезе имелось указание на однократный судорожный приступ в возрасте одного месяца, который в дальнейшем не повторялся. Из анамнеза жизни и заболевания ребенка также известно, что ребенок от 3-й беременности, 2-х срочных родов кесаревым сечением в сроке 38 недель. Во время беременности у матери отмечались угроза прерывания в 5 и 30 недель, правосторонняя пневмония в 27 недель. При рождении вес 3150 г, рост 52 см, оценка по шкале Апгар 7/8 баллов. Как и в случае со старшей сестрой, на вторые сутки жизни ребенок был обследован на синдром Блоха — Сульцбергера, который был подтвержден путем определения мутации гена *IKBKG*. Ранний неонатальный период протекал с приступами гипертермии и появлением эритематозно-буллезной сыпи по всему телу.

На момент осмотра взгляд фиксирует непродолжительно, сосредоточение снижено. Комплекс оживления положительный. Мышечный тонус высокий, больше в верхних конечностях. Сухожильно-надкостничные рефлексы симметричны, оживлены; лабиринтно-установочный рефлекс сформирован недостаточно; при тракции за руки голову тянет слабо, опора на передние отделы стоп. Ребенку проведены электроэнцефалография (ЭЭГ) и компьютерная томография (КТ) головного мозга. На ЭЭГ зарегистрирована эпилептиформная активность в правой лобной области на фоне диффузной дезорганизации биоэлектрической активности головного мозга (рис. 2). На КТ головного мозга определяются расширение переднего субарахноидального пространства, умеренно выраженные атрофические изменения коры головного мозга в лобно-височных отделах, больше слева. На основании обследования диагноз был уточнен: синдром Блоха — Сульцбергера со спастическим тетрапарезом, выраженной задержкой психического развития. Эпилепсия с наличием инфантильных спазмов. Было назначено противоэпилептическое лечение в виде вальпроата натрия (депакин) в дозе 40 мг/кг/сут.

Через 2 месяца ребенок был повторно госпитализирован в возрасте 6 месяцев для контроля течения заболевания и коррекции проводимой противоэпилептической терапии. На момент поступления родители девочки отмечали значительное улучшение: ребенок стал более спокойным (приступы беспокойства отмечались изредка), появился интерес к окружающему, приступов стало меньше (3—4 несгруппированных в кластеры моторных приступа в сутки). Объективно

сосредоточение и фиксация взгляда адекватны, при осмотре выявляется комплекс оживления; ребенок улыбается, гулит; мышечный тонус в конечностях высокий, сухожильно-надкостничные рефлексы симметричны, оживлены; лабиринтно-установочный рефлекс сформирован недостаточно; при тракции за руки голову тянет, опора на передние отделы стоп; в положении лежа на животе голову удерживает непродолжительно. На ЭЭГ регистрируется дезорганизованная активность в виде тета- и дельта-волн без явных эпилептиформных нарушений (рис. 3).

С целью увеличения эффективности проводимой противоэпилептической терапии ребенку была проведена коррекция дозы депакина до 48 мг/кг/сут. На этой дозе состояние ребенка улучшилось: приступы стали реже, сохранялись в виде 1–2 тонических приступов, отмечаемых несколько раз в неделю; наметился медленный прогресс в психомоторном развитии.

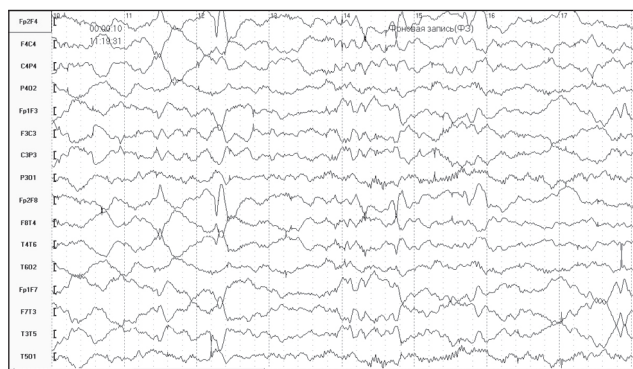
Данный клинический случай является классическим описательным примером синдрома Блоха — Сульцбергера на основании этиологических (генетически подтвержденная мутация гена IKBKG с X-сцепленным доминантным типом наследования), патогенетических (развитие патоморфологических изменений клеток и тканей преимущественно экто-

дермального происхождения) и клинических (облигатное поражение кожных покровов в трех поколениях женщин с мутацией гена IKBKG — у бабушки, матери и обеих сестер; поражение нервной системы у обеих сестер — нарушение психомоторного развития у старшей сестры и развитие эпилептической энцефалопатии по типу синдрома Уэста у младшей) признаков и представляет особый интерес ввиду демонстрации различия патогенетических механизмов реализации генетического дефекта в клетках и тканях ЦНС при синдроме Блоха — Сульцбергера у разных пациентов даже при условии их кровного родства.


Дифференциальную диагностику данного синдрома следует проводить со следующими фенотипически сходными состояниями: синдром Франческетти — Ядассона, синдром Гольца — Горлина, буллезный эпидермолиз, пигментная крапивница и др. Для синдрома Франческетти — Ядассона также характерны пигментные пятна, однако в отличие от синдрома Блоха — Сульцбергера этим изменениям никогда не предшествует воспалительная фаза и у больных наблюдаются нарушение потоотделения, гиперкератоз ладоней и стоп. Нет также изменений со стороны других органов и систем. Отсутствие фазности кожных изменений, характерных опухолей ЦНС (медуллобластом, астроцитом) с соответствующей неврологической симптоматикой позволяет исключить синдром Гольца — Горлина. Дифференциальная диагностика синдрома Блоха — Сульцбергера и фосфат-диабета не представляет сложностей, так как для фосфат-диабета не характерны кожные изменения, при данном заболевании имеют место специфические метаболические расстройства и рентгенологические признаки поражения костной системы [30]. Больше сложностей возникает с дифференциальной диагностикой синдромов Асбо-Хансена и Ито. Синдром Асбо-Хансена развивается в первые дни жизни, появляются папулезные, веррукозные и пузырьные элементы, расположенные линейно на конечностях. Пигментация развивается только на местах высыпаний. При ахроматическом варианте гипомеланоза Ито в раннем детском возрасте появляются депигментированные пятна на местах, типичных для IP. При нейрокожной форме гипомеланоза Ито отмечаются расстройства ЦНС (судорожный синдром, умственная отсталость), костные аномалии [31, 32].

Лечение синдрома Блоха — Сульцбергера, в частности, его неврологических осложнений, является симптоматическим и зависит от ведущих нарушений: так, может иметь место применение противоэпилептической, нейростимулирующей, сосудорегулирующей терапии.

Профилактика данного заболевания заключается в проведении медико-генетического консультирования при наличии вышеуказанной симптоматики у пациента, а также обследования членов его семьи даже при отсутствии у них больших и малых признаков.



**Рисунок 2. В правой лобной области регистрируется эпилептиформная активность в виде острых волн и редуцированных комплексов «острая — медленная волна»**



**Рисунок 3. Дезорганизованные изменения в виде диффузной тета- и дельта-активности без явных эпилептиформных нарушений**

## Список литературы

1. Aradhya S. A recurrent deletion in the ubiquitously expressed NEMO (IKK- $\gamma$ ) gene accounts for the vast majority of incontinentia pigmenti mutations / S. Aradhya, H. Woffendin, T. Jakins [et al.] // *Hum. Mol. Genet.* — 2001. — № 10. — P. 2171-2179.
2. Bachevalier F. Atteinte neurologique létale au cours d'une incontinentia pigmenti / F. Bachevalier, C. Marchal, M.P. Di Cesare [et al.] // *Ann. Dermatol. Venereol.* — 2003. — № 130. — P. 1139-1142.
3. Berlin A.L. Incontinentia pigmenti: a review and update on the molecular basis of pathophysiology / A.L. Berlin, A.S. Paller, L.S. Chan // *J. Am. Acad. Dermatol.* — 2002. — № 47. — P. 169-187.
4. Brown K.D. The roles of the classical and alternative nuclear factor- $\kappa$ B pathways: potential implications for autoimmunity and rheumatoid arthritis / K.D. Brown, E. Claudio, U. Siebenlist // *Arthritis Res. Ther.* — 2008. — № 10. — P. 212.
5. Chelly J. Genetics and pathophysiology of mental retardation / J. Chelly, M. Khelifaoui, F. Francis [et al.] // *Eur. J. Hum. Genet.* — 2006. — № 14. — P. 701-713.
6. Cheng L.E. Persistent systemic inflammation and atypical enterocolitis in patients with NEMO syndrome / L.E. Cheng, B. Kanwar, H. Tcheurekdjian [et al.] // *Clin. Immunol.* — 2009. — № 132. — P. 124-131.
7. Chiurazzi P. XLMR genes: update 2007 / P. Chiurazzi, C.E. Schwartz, J. Geetz [et al.] // *J. Eur. J. Hum. Genet.* — 2008. — № 16. — P. 422-434.
8. Fiorillo L. Bilateral cerebrovascular accidents in incontinentia pigmenti / L. Fiorillo, D.B. Sinclair, M.L. O'Byrne [et al.] // *Pediatr. Neurol.* — 2003. — № 29. — P. 66-68.
9. Fusco F. Molecular analysis of the genetic defect in a large cohort of IP patients and identification of novel NEMO mutations interfering with NF- $\kappa$ B activation / F. Fusco, T. Bardaro, G. Fimiani [et al.] // *Hum. Mol. Genet.* — 2004. — № 13. — P. 1763-1773.
10. Fusco F. Alterations of the IKK $\beta$  locus and diseases: an update and a report of 13 novel mutations / F. Fusco, A. Pescatore, E. Bal [et al.] // *Hum. Mutat.* — 2008. — № 29. — P. 595-604.
11. Fusco F. Genomic architecture at the Incontinentia Pigmenti locus favours de novo pathological alleles through different mechanisms / F. Fusco, M. Paciolla, F. Napolitano [et al.] // *Hum. Mol. Genet.* — 2012. — № 21. — P. 1260-1271.
12. Galluzzi L. Molecular definitions of cell death subroutines: recommendations of the Nomenclature Committee on Cell Death 2012 / L. Galluzzi, I. Vitale, J.M. Abrams [et al.] // *Cell Death Differ.* — 2012. — № 19. — P. 107-120.
13. Garcia-Zepeda E.A. Human eotaxin is a specific chemoattractant for eosinophil cells and provides a new mechanism to explain tissue eosinophilia / E.A. Garcia-Zepeda, M.E. Rothenberg, R.T. Ownbey [et al.] // *Nat. Med.* — 1996. — № 2. — P. 449-456.
14. Goldberg M.F. The skin is not the predominant problem in incontinentia pigmenti / M.F. Goldberg // *Arch. Dermatol.* — 2004. — № 140. — P. 748-750.
15. Hennel S.J. Insights into the pathogenesis of cerebral lesions in incontinentia pigmenti / S.J. Hennel, P.G. Ekert, J.J. Volpe [et al.] // *Pediatr Neurol.* — 2003. — № 29. — P. 148-150.
16. Jean-Baptiste S. Expression of eotaxin, an eosinophil-selective chemokine, parallels eosinophil accumulation in the vesiculobullous stage of incontinentia pigmenti / S. Jean-Baptiste, E.A. O'Toole, M. Chen [et al.] // *Clin. Exp. Immunol.* — 2002. — № 127. — P. 470-478.
17. Kroemer G. Classification of cell death: recommendations of the Nomenclature Committee on Cell Death 2009 / G. Kroemer, L. Galluzzi, P. Vandenabeele [et al.] // *Cell Death Differ.* — 2009. — № 16. — P. 3-11.
18. Landy S.J. Incontinentia pigmenti (Bloch-Sulzberger syndrome) / S.J. Landy, D. Donnai // *J. Med. Genet.* — 1993. — № 30. — P. 53-59.
19. Meuwissen M.E.C. Neurological findings in incontinentia pigmenti; a review / M.E.C. Meuwissen, G.M.S. Mancini // *Eur. J. Med. Genet.* — 2012. — № 55. — P. 323-331.
20. Minić S. Systematic review of central nervous system anomalies in incontinentia pigmenti / S. Minić, D. Trpinac, M. Obradović // *Orphanet Journal of Rare Diseases.* — 2013. — № 8. — P. 1-10.
21. Morgan J.D. Incontinentia pigmenti (Bloch-Sulzberger syndrome): A report of four additional cases / J.D. Morgan // *Am. J. Dis. Child.* — 1971. — № 128. — P. 546-547.
22. Pascual-Castroviejo I. Incontinentia pigmenti: Clinical and neuroimaging findings in a series of 12 patients / I. Pascual-Castroviejo, S.I. Pascual-Pascual, R. Velázquez-Fragua [et al.] // *Neurologia.* — 2006. — № 21. — P. 239-248.
23. Prevalence of rare diseases: Bibliographic data // *Orphanet Report Series.* — 2012. — № 1. — [http://www.orpha.net/orphacom/cahiers/docs/GB/Prevalence\\_of\\_rare\\_diseases\\_by\\_alphabetical\\_list.pdf](http://www.orpha.net/orphacom/cahiers/docs/GB/Prevalence_of_rare_diseases_by_alphabetical_list.pdf).
24. Rosman N.P. Incontinentia pigmenti / Ed. by F. Susuki, S. Kamoshita, P. Casaer // *Fetal and Perinatal Neurology.* — Basel, Karger: 1992. — P. 174-186.
25. Sanz A.B. NF- $\kappa$ B in renal inflammation / A.B. Sanz, M.D. Sanchez-Niño, A.M. Ramos [et al.] // *J. Am. Soc. Nephrol.* — 2010. — № 21. — P. 1254-1262.
26. Scheuerle A. Incontinentia pigmenti (Bloch-Sulzberger syndrome) / A. Scheuerle, M.V. Ursini // *GeneReviews.* — University of Washington: Seattle (WA), 2008. — P. 22.
27. Sefiani A. The gene for incontinentia pigmenti is assigned to Xq28 / A. Sefiani, L. Abel, S. Heuertz [et al.] // *Genomics.* — 1989. — № 4. — P. 427-429.
28. Smahi A. Genomic rearrangement in NEMO impairs NF- $\kappa$ B activation and is a cause of incontinentia pigmenti / A. Smahi, G. Courtoi, P. Vabres [et al.] // *Consortium Nature.* — 2000. — № 405. — P. 466-472.
29. Takada H. NEMO mutation as a cause of familial occurrence of Behçet's disease in female patients / H. Takada, A. Nomura, M. Ishimura [et al.] // *Clin. Genet.* — 2010. — № 78. — P. 575-579.
30. Воинова В.М. Синдром Блоха — Сульцбергера у детей / В.М. Воинова, П.В. Новиков, Л.З. Казанцева // *Российский вестник перинатологии и педиатрии.* — 1999. — № 5. — С. 25-28.
31. Каламкарян А.А. Клиническая дерматология: редкие и атипичные дерматозы / А.А. Каламкарян, В.Н. Мордовцев, Л.Я. Трофимова. — Ереван: Айастан, 1989. — 336 с.
32. Клиническая дерматовенерология. Руководство для врачей / Под ред. Ю.К. Скрипкина, Ю.Н. Бутова. — М.: ГЭОТАР-Медиа, 2009. — Т. 2. — 462 с.
33. Шалькевич Л.В. К вопросу о новых дефинициях эпилепсии / Л.В. Шалькевич, О.А. Львова // *Астраханский медицинский журнал.* — 2014. — № 2. — С. 29-34.

Получено 04.06.15 ■

Шалькевич Л.В., Кудлач А.І.

ДУО «Білоруська медична академія післядипломної освіти», м. Мінськ

### СИНДРОМ БЛОХА — СУЛЬЦБЕРГЕРА: ЕТІОЛОГІЧНІ, ПАТОГЕНЕТИЧНІ ТА КЛІНІЧНІ ОСОБЛИВОСТІ УРАЖЕННЯ ЦЕНТРАЛЬНОЇ НЕРВОВОЇ СИСТЕМИ

**Резюме.** У статті розглядаються питання етіології, патогенезу, клініки, діагностики, лікування та профілактики неврологічних ускладнень синдрому Блоха — Сульцбергера як факультативного (малого) прояву даної патології з акцентом на особливості реалізації мутації гена ІКВКГ у клітинах і тканинах нервової системи. Стаття ілюстрована клінічним прикладом власного спостереження сімейного випадку успадкування даної патології у двох дівчаток (рідних сестер), що являє собою особливий інтерес з огляду на демонстрацію відмінності патогенетичних механізмів реалізації генетичного дефекту в клітинах і тканинах центральної нервової системи при синдромі Блоха — Сульцбергера у різних пацієнтів навіть за умови їх кровної спорідненості.

**Ключові слова:** синдром Блоха — Сульцбергера, нетримання пігменту, неврологічна патологія, діти.

Shalkevych L.V., Kudlach A.I.

State Educational Institution «Belarusian Medical Academy of Postgraduate Education», Minsk, Republic of Belarus

### BLOCH-SULZBERGER SYNDROME: ETIOLOGICAL, PATHOGENETIC AND CLINICAL FEATURES OF CENTRAL NERVOUS SYSTEM DISEASES

**Summary.** This article describes the issues of the etiology, pathogenesis, clinical manifestations, diagnosis, treatment and prevention of neurological complications in Bloch-Sulzberger syndrome as an optional (small) manifestation of this disease, with the focus on the features of IKBKG gene mutation in cells and tissues of the nervous system. The article is illustrated with a case report of our own observation of family inheritance of this disease in two girls (native sisters). It is of particular interest because of differences in pathogenetic mechanisms of genetic defect in the cells and tissues of the central nervous system in Bloch-Sulzberger syndrome among different patients, even in case of their consanguinity.

**Key words:** Bloch-Sulzberger syndrome, incontinentia pigmenti, neurological disorders, children.