

УДК 612.017.1:616-008.6

DOI: <https://doi.org/10.22141/2224-0713.16.8.2020.221961>

Мальцев Д.В.

Інститут експериментальної і клінічної медицини НМУ імені О.О. Богомольця, м. Київ, Україна

Клінічний випадок синдрому Луї-Бар з клінічною картиною мозочкової атаксії та EBV-індукованого лімфопроліферативного синдрому

Резюме. В даному описі клінічного випадку наведена історія хвороби дитини віком 2 роки і 6 місяців з картиною синдрому Луї-Бар. Відзначалися прояви прогресуючої мозочкової атаксії, бруксизму, окорухової апраксії та доброякісного лімфопроліферативного синдрому, викликаного вірусом Епіштейна — Барр. Жодних ознак телеангіектазій не відзначалося, що може бути пояснено віком дитини. При імунологічному дослідженні ідентифіковані ознаки комбінованого імунодефіциту з лімфопенією, зниженням кількості Т-хелперів і цитотоксичних Т-лімфоцитів у крові, а також низькою сироватковою концентрацією IgA. Вміст альфа-фетопроїну у сироватці крові перевищував верхню межу норми в 15 разів. Генетичний тест виявив три мутації в гені ATM, зокрема дві відомі патогенні заміни нуклеотидів у гетерозиготному стані — с.8147T>C (р.Val2716Ala) і с.8584+2T>C (Splice donor) та одну невідому раніше мутацію — с.3178A>G (р.fle1060Val) — невизначеного діагностичного значення в гетерозиготному стані. Проводили лікування валганцикловіром для пригнічення репродуктивної активності EBV, препаратом діалізату лейкоцитів крові та пропесом для компенсації імунодефіциту та комбінованою терапією цереброкурином і цитиколіном з приводу неврологічного дефіциту з частковим позитивним ефектом. Даний клінічний приклад яскраво демонструє потенціал нейроімунологічного підходу до ведення пацієнтів, оскільки досліджувана дитина страждала як від імунодефіциту, так і від неврологічної дисфункції, що пов'язано з плейотропними ефектами мутованого гена, який був причиною розвитку хвороби.

Ключові слова: первинний імунодефіцит; герпесвірусна інфекція; імунотерапія; нейрореабілітація

Синдром Луї-Бар — рідкісне генетичне захворювання, що пов'язано з мутаціями в гені ATM (Ataxia Telangiectasia Mutated) і проявляється у вигляді характерної тріади синдромів: атаксія, телеангіектазії, імунодефіцит [1, 2, 4]. Має автосомно-рецесивне спадкування. Частота синдрому у світі становить 1 випадок на 40–100 тисяч дітей. Належить до групи хвороб з нестабільністю геному і порушеннями процесів репарації ДНК. Мозочкова атаксія при синдромі Луї-Бар маніфестує зазвичай з кінця першого року життя і може бути початковим клінічним проявом хвороби [10]. Телеангіектазії на шкірі і слизових оболонках іноді бувають поодинокими, тому часто випадають з поля зору клініцистів або розвиваються

пізніше, у віці 3–5 років, коли пацієнт вже тривалий час спостерігається у неврологів з приводу атаксії нез'ясованого походження або дитячого церебрального паралічу [16]. Комбінований імунодефіцит при синдромі Луї-Бар також може мати відтерміновану клінічну маніфестацію, у зв'язку з чим мозочкова атаксія нерідко є моносиндромом протягом певного часу [10]. Тому вперше дитина нерідко потрапляє під диспансерний нагляд саме дитячого невролога з симптомами прогресуючої мозочкової атаксії, а не до клінічного імунолога з картиною частих інфекцій та/або імунозалежних проявів. Хоча найтяжчі ускладнення у дітей з синдромом Луї-Бар часом пов'язані саме з імунодефіцитом, а не з ураженням ЦНС, і по-

лягають у розвитку тяжких, загрозливих для життя інфекцій, зумовлених опортуністичними вірусами [8, 13] і грибками [9], та низки аутоімунних хвороб [5, 14, 15] і злоякісних новоутворень [8, 13, 17]. S. Alyasin зі співавт. показали, що серед клінічних симптомів синдрому Луї-Бар у когорті досліджуваних пацієнтів переважали атаксія (100 %), окулокутанні телеангіектазії (77,8 %) дизартрія й окорохова апраксія (72,2 %), рецидивні інфекції (70,6 %) та гостра лімфобластна лейкемія (16,7 % випадків) [6].

У зв'язку з цим неврологи мають бути добре поінформовані щодо цієї форми первинного імунodefіциту, щоб своєчасно направляти пацієнтів до клінічних імунологів для проведення імунологічних досліджень і генетичної верифікації діагнозу [2].

При імунологічному дослідженні зазвичай відзначається дефіцит клітинної ланки імунітету, а саме Т-лімфоцитів, Т-хелперів і цитотоксичних Т-клітин. Серед гуморальних порушень переважає вибіркового дефіцит IgA. За даними S. Alyasin зі співавт., при дослідженні імунного статусу в когорті пацієнтів з синдромом Луї-Бар відзначалась знижена сироваткова концентрація молекул IgG (33,3 %) та IgA (40,0 %), а також мала кількість В-лімфоцитів (46,67 %) і Т-клітин (73,33 %) у крові [6].

Характерним для синдрому Луї-Бар є підвищення сироваткової концентрації альфа-фетопротеїну, що може бути причиною помилкового пошуку гепатоцелюлярної карциноми [2].

Діти з синдромом Луї-Бар патологічно високочутливі до іонізуючої радіації через нестабільність ДНК, тому для них можуть бути шкідливими рентгенологічні обстеження, а проведення променевої терапії при злоякісних новоутвореннях нерідко є фатальним [7].

У даній публікації наведено опис історії хвороби дитини з верифікованим діагнозом синдрому Луї-Бар із власної клінічної практики, щоб привернути увагу неврологів до цієї форми первинного імунodefіциту з неврологічними проявами.

Пацієнтка — дівчинка віком 2 роки 6 місяців. Батьки дитини звернулися на прийом до нейроімунолога зі скаргами на хиткість і низьку витривалість при ходьбі, періодичні падіння в дитини. Також відзначалися періодичні спазми жувальних м'язів.

З анамнезу з'ясували, що дитина народилася доношеною після фізіологічних пологів. Перебіг вагітності був неускладненим. Протягом перших місяців життя не відзначалося патологічних відхилень у стані здоров'я. Згодом відзначили, що дитина пізно почала ходити — лише у віці 1 рік і 4 місяці. Хода була невпевненою, дитина швидко виснажувалася. З часом не відзначалося поліпшення навиків ходьби. Мала місце виражена хиткість при пересуванні, так звана п'яна хода. Пізніше приєдналися періодичні напади спазмів жувальних м'язів, що призводили до скреготу зубів. Після досягнення віку 2 років почали з'являтися рецидивні виразки на слизовій оболонці ротової порожнини невеликого розміру, оточені червоною облямівкою. Тоді ж помітили збільшення підщелепних і шийних лімфатичних вузлів.

При фізикальному огляді шкірні покриви блідо-рожевого кольору, чисті. Ретельний огляд як шкіри, так і доступних слизових оболонок не виявив ознак телеангіектазій. Відзначається збільшення піднебінних мигдаликів 2-го ступеня. Пальпаторно підщелепні, передньо- і задньошийні лімфовузли помірно збільшені, неболючі, рухливі. В легенях вислуховується симетричне везикулярне дихання з обох боків. Серцеві тони ритмічні, звучні, чисті. При пальпації живіт м'який, безболісний у всіх відділах. Симптом Пастернацького негативний з обох боків. Фізіологічні відправлення в нормі.

При неврологічному огляді свідомість дівчинки ясна. Психічно розвинена згідно з віком. З боку черепно-мозкових нервів порушення фіксації зору на статичному та рухомому предметі при відсутності ознак паралічу нервів, що рухають очні яблука, — ознаки окорохової апраксії. Відзначаються рідкісні поодинокі неболючі спазми жувальних м'язів з обох боків. Розладів чутливості не зареєстровано. Сухожилкові та періостальні рефлексии дифузно пожвавлені з обох боків, викликаються з розширених рефлексогенних зон. Патологічних стопних і кистьових рефлексів не відзначається. Координаторні проби виконують з помірним мимоподанням та інтенційним тремором. Відзначається дисметрія й ададохокінез. Має місце дифузна гіпотонія м'язів кінцівок. Сила м'язів в руках — 5 балів, в ногах — 4,5 бала. В простій позі Ромберга виражена хиткість із тенденцією до падіння назад. В ускладненій позі Ромберга нестійка. Хода з вираженим похитуванням у боки з тенденцією до падіння на поворотах. Функція тазових органів не порушена.

Таким чином, у дитини відзначили прояви статичної та динамічної мозочкової атаксії, окорохової апраксії та екстрапірамідний синдром у вигляді бруксизму. Дані історії хвороби вказують, що атаксія була природженою на тлі сприятливого анте- та перинатального анамнезу. Як відомо, синдром Луї-Бар є важливою причиною природженої мозочкової атаксії у дітей, і його діагноз має обов'язково розглядатися при проведенні диференціальної діагностики з ознаками дисфункції мозочка. Наявність окорохової апраксії та м'язової дистонії була додатковим аргументом на користь діагнозу синдрому Луї-Бар, оскільки ці клінічні прояви є характерними для таких дітей. МРТ головного мозку в конвенційних режимах без контрасту демонструвала початкові ознаки атрофії мозочка (рис. 1А) та патологічне майже симетричне розширення задніх рогів бічних шлуночків півкуль великого мозку (рис. 1Б). Ці нейровізуалізаційні дані відповідають результатам дослідження R.A. Dineen зі співавт. [10].

З метою підтвердження клінічного діагнозу були призначені спеціальні генетичні тести для визначення стану гена АТМ, імунологічне обстеження для пошуку ознак типового для синдрому Луї-Бар комбінованого імунodefіциту та вимірювання сироваткової концентрації альфа-фетопротеїну, що є загальноновизнаним інформативним лабораторним біомаркером при цій хворобі.

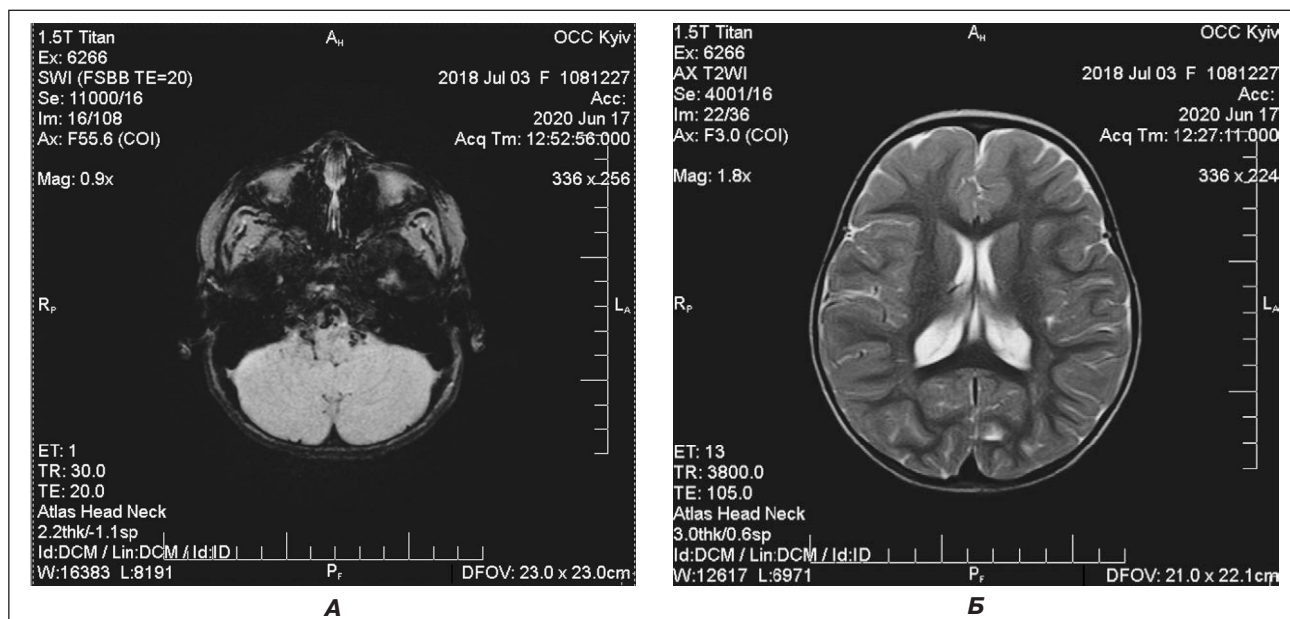


Рисунок 1. МР-знімки головного мозку в горизонтальній проекції, що демонструють початкові ознаки атрофії мозочка (А) та розширення задніх рогів бічних шлуночків півкулі великого мозку (Б)

Генетичний тест, проведений в діагностичному центрі Centogene (Росток, Німеччина), виявив три мутації в гені АТМ, зокрема дві відомі патогенні заміни нуклеотидів у гетерозиготному стані — с.8147Т>С (р.Val2716Ala) і с.8584+2Т>С (Splice donor) та одну невідому раніше мутацію — с.3178А>G (р.fle1060Val) — невизначеного діагностичного значення в гетерозиготному стані. Ці дані верифікували клінічний діагноз синдрому Луї-Бар як генетичної хвороби в обстежуваної пацієнтки.

Імунологічне дослідження включало вивчення показників загального аналізу крові, субпопуляційного складу лімфоцитів із застосуванням лазерної проточної цитофлуориметрії (цитофлуориметр Erics XI, США) і методу непрямої імуофлуоресценції з моноклональними антитілами до CD-маркерів з двома або трьома мітками (CD3+, CD3+CD4+, CD3+CD8+, CD3–CD19+, CD3–CD16+CD56+, CD3+CD16+CD56+) (реактиви Beckman Coulter, США). Фагоцитоз оцінювали за даними латекс-тесту з визначенням показника фагоцитозу, фагоцитарного індексу, кількості активних фагоцитів і фагоцитарної ємності крові. Сироваткові концентрації імуноглобулінів основних класів (M, G, A) визначали за результатами простої радіальної імунодифузії за Манчіні. Концентрацію класів IgE, IgD та субкласів IgG (IgG1, IgG2, IgG3, IgG4) у сироватці крові вимірювали за допомогою імуоферментного аналізу («Вектор-Бест», РФ). Активність мієлопероксидази нейтрофілів оцінювали імуоферментним методом в лабораторії нейроімунології Інституту нейрохірургії імені А.П. Ромоданова. Там же проводили НСТ-тест. Концентрацію манозозв'язуючого лектину в сироватці крові визначали методом ELISA в Німеччині за допомогою лабораторії доктора Рьодгера.

В результаті проведеного імунологічного дослідження ідентифікували ознаки комбінованого імунодефіциту, типового для синдрому Луї-Бар, а саме лімфопенію, дефіцит CD3+ Т-лімфоцитів (49 % при нормі 54–80 %), CD3+CD4+ Т-хелперів (24 % при нормі 31–49 %), CD3+CD8+ цитотоксичних Т-клітин (13 % при нормі 16–38 %) та вибіркового дефіциту IgA (сироваткова концентрація 0,31 г/л при нормі 0,6–2,5 г/л) за нормальних сироваткових концентрацій імуноглобулінів інших класів. Ультразвукове дослідження імунних органів та органів черевної порожнини продемонструвало ознаки акцидентальної трансформації тимуса, лімфаденопатії шийних і підщелепних лімфатичних вузлів, помірного гепатолієнального синдрому.

З метою пошуку причини лімфопроліферативних змін (гіпертрофії піднебінних мигдаликів, лімфаденопатії, акцидентальної трансформації тимуса, гепатоспленомегалії) проведено ПЛР лейкоцитів крові з видоспецифічними праймерами HSV1/2, VZV, EBV, CMV, HHV-6, HHV-7, HHV-8, аденовірусів, ентеровірусів, TTV, парвовірусу B19, вірусів гепатиту В, С, D і G, *T. gondii*, *Borrelia burg.*, *Chlamydia pneum.*, *Mycoplasma pneum.* в лабораторії нейробіохімії Інституту нейрохірургії імені А.П. Ромоданова. За результатами цих досліджень ідентифікували ДНК EBV у великій кількості — більше 100 тисяч вірусних частинок у пробі.

Відзначалася значно підвищена сироваткова концентрація лабораторного біомаркера синдрому Луї-Бар — білка альфа-фетопротеїну, що зміцнювало переконаність у правильності клінічного діагнозу. Її рівень на момент обстеження становив 30,6 МО/мл при нормі менше 2,64 МО/мл.

Таким чином, клінічний діагноз синдрому Луї-Бар у цьому випадку не викликав сумнівів. Відзначалися

типів ознаки хвороби, зокрема природжена прогресуюча мозочкова атаксія та комбінований імунodefіцит з характерним патерном імунологічних порушень. Мало місце підвищення концентрації альфа-фетопротейну у сироватці крові. Були ідентифіковані відповіді мутації в гені АТМ, що лежать в основі цього синдрому. Відсутність характерних телеангіектазій можна пояснити віком пацієнтки на момент обстеження. Як відомо, при синдромі Луї-Бар цей клінічний феномен може з'являтися дещо пізніше, у віці 3–5 років.

Клінічний діагноз: синдром Луї-Бар (с.8147Т>С (р.Val2716Ala), с.8584+2Т>С (Splice donor), с.3178А>G (р.fle1060Val)) — неврологічний синдром у вигляді мозочкової атаксії, окорухової апраксії, бруксизму та комбінований імунodefіцит (дефіцит Т-лімфоцитів, Т-хелперів, цитотоксичних Т-клітин та ІgА).

Відповідно до отриманих клініко-лабораторних даних було призначено комплексне лікування. Для пригнічення репродуктивної активності герпесвірусної інфекції призначили противірусний хіміопрепарат валганцикловір перорально в дозі 450 мг двічі на добу протягом 1 місяця, за рахунок чого вдалося отримати негативний результат ПЛР крові і зменшити прояви афтозного стоматиту, лімфаденопатії та гепатолієнального синдрому в кінці курсу терапії. Для компенсації комбінованого імунodefіциту був призначений препарат діалізату суспензії лейкоцитів крові в дозі 4 мл в/м 1 раз на тиждень № 5. Раніше повідомляли про успіхи при застосуванні цього імунотерапевтичного агента при первинних клітинних і комбінованих імунodefіцитах людини [3], включаючи синдроми Віскотта — Олдріча [12] та Челдіака — Хігаші [11]. Для підвищення ефекту діалізату лейкоцитів крові додатково призначили пропес (екстракт альфа- і бета-дефензину) у дозі 2 мл в/м через день на ніч № 15. За рахунок цієї імунотерапії вдалося досягти позитивних змін з боку порушених імунологічних показників — відзначалося зростання кількості Т-хелперів та цитотоксичних Т-лімфоцитів у крові, що вказувало на часткову компенсацію наявного імунodefіциту. З метою лікування мозочкової атаксії призначили нейротропні препарати цереброкурин у дозі 2 мл в/м зранку через день № 15 та цитиколін у дозі 1000 мг (4 мл) в/м через день зранку № 15, чергуючи з цереброкурином, і отримали невеликий позитивний ефект в кінці курсу терапії, що полягав у деякому покращенні стійкості в позі Ромберга та утриманні рівноваги при ходьбі.

Даний клінічний приклад яскраво демонструє потенціал нейроімунологічного підходу до ведення пацієнтів, оскільки досліджувана дитина страждала як від імунodefіциту, так і від неврологічної дисфункції, що пов'язано з плейотропними ефектами мутованого гена, який був причиною розвитку хвороби. Отже, пацієнтка мала бути під наглядом щонайменше двох різних медичних спеціалістів — клінічного імунолога та невролога. Аналогічно з цим продемонстрована користь від подвійного підходу до терапії в таких випадках — імунотерапії та лікування опортуністичної інфекції за імунологічним напрямком та ноотропної

неврологічної терапії і нейрореабілітації відповідно до симптомів ураження ЦНС. Реактивовані форми EBV-інфекції дуже характерні для синдрому Луї-Бар [18, 19]. Хоча в даному клінічному випадку йдеться про доброякісну вірус-індуковану лімфопроліферацію, в науковій літературі існує чимало повідомлень про злаякісні пухлини, викликані EBV, при цій формі первинного імунodefіциту, включаючи МALT-лімфому [8] та хворобу Ходжкіна [13]. Своєчасне виявлення і адекватне лікування реактивованої опортуністичної вірусної інфекції може бути запорукою профілактики низки злаякісних новоутворень у дітей з синдромом Луї-Бар. Показано також позитивний вплив препарату діалізату лейкоцитів крові на стан клітинного імунітету у цих дітей, що може бути використано при проведенні подальших клінічних випробувань імунотерапевтичних підходів у імуноскомпрометованих пацієнтів.

Конфлікт інтересів. Автор заявляє про відсутність конфлікту інтересів та власної фінансової зацікавленості при підготовці даної статті.

Список літератури

1. Евтушенко С.К. и др. *Неврология раннего детского возраста*. Киев, 2016. 287 с.
2. Мальцев Д.В., Казмирчук В.Е. *Иммунодефицитные болезни человека*. Киев: Феникс, 2012. 596 с.
3. Мальцев Д.В. *Показания к применению трансфер факторов в клинической практике*. *Имунологія і алергологія: наука і практика*. 2019. № 2. С. 4-20.
4. Мухин А.С. *Неврология детского возраста*. Москва: Медицина, 2004. 764 с.
5. Abdulhag U.N., Liebster D., Eisenstein E.M., Berkun Y. *Efficacy of Rituximab in Refractory Cold Agglutinin Hemolytic Anemia in a Patient with Ataxia-Telangiectasia*. *Isr. Med. Assoc. J.* 2015. Vol. 17(7). P. 455-456.
6. Alyasin S., Esmailzadeh H., Ebrahimi N. et al. *Clinical Presentation of Ataxia-Telangiectasia*. *Arch. Iran. Med.* 2019. Vol. 22(12). P. 682-686.
7. Asadollahi R., Britschgi C., Joset P. et al. *Severe reaction to radiotherapy provoked by hypomorphic germline mutations in ATM (ataxia-telangiectasia mutated gene)*. *Mol. Genet. Genomic. Med.* 2020. e1409.
8. Bennett J.A., Bayerl M.G. *Epstein-Barr virus-associated extranodal marginal zone lymphoma of mucosa-associated lymphoid tissue (MALT Lymphoma) arising in the parotid gland of a child with ataxia telangiectasia*. *J. Pediatr. Hematol. Oncol.* 2015. Vol. 37(2). e114-117.
9. Cipe F., Dogu F., Yildiran A., Yüksesek M. *An unusual clinical presentation: invasive Candida non-albicans infections in ataxia telangiectasia*. *J. Investig. Allergol. Clin. Immunol.* 2008. Vol. 18(6). P. 488-490.
10. Dineen R.A., Raschke F., McGlashan H.L., Psczolkowski S. et al. *Multiparametric cerebellar imaging and clinical phenotype in childhood ataxia telangiectasia*. *Neuroimage Clin.* 2020. Vol. 25. P. 102-110.
11. Khan A., Hill J.M., Loeb E., MacLellan A., Hill N.O. *Management of Chédiak-Higashi syndrome with transfer factor*. *Am. J. Dis. Child.* 1973. Vol. 126(6). P. 797-799.

12. Levin A.S., Spittle L.E., Stites D.P., Fudenberg H.H. Wiskott-Aldrich syndrome, a genetically determined cellular immunologic deficiency: clinical and laboratory responses to therapy with transfer factor. *Proc. Natl. Acad. Sci. U.S.A.* 1970. Vol. 67(2). P. 821-828.

13. Li X.L., Wang Y.L. Ataxia-telangiectasia complicated with Hodgkin's lymphoma: A case report. *World. J. Clin. Cases.* 2020. Vol. 8(11). P. 2387-2391.

14. Pasini A.M., Gagro A., Roić G. et al. Ataxia Telangiectasia and Juvenile Idiopathic Arthritis. *Pediatrics.* 2017. Vol. 139(2). e20161279.

15. Patoroglu T., Gungor H.E., Unal E. et al. Hashimoto thyroiditis associated with ataxia telangiectasia. *J. Pediatr. Endocrinol. Metab.* 2012. Vol. 25(3-4). P. 349-352.

16. Perez Maturo J., Gonzalez Cid M., Zavala L. et al. Novel Variants in ATM Causing Mild Ataxia-Telangiectasia: From Benchside to Bedside and Back Again. *Mov. Disord. Clin. Pract.* 2020. Vol. 7(6). P. P. 727-729.

17. Pitter K.L., Casey D.L., Lu Y.C. et al. Pathogenic ATM Mutations in Cancer and a Genetic Basis for Radiotherapeutic Efficacy. *J. Natl. Cancer Inst.* 2020. djaa095.

18. Rubinstein J.D., Burns K., Absalon M. et al. EBV-directed viral-specific T-lymphocyte therapy for the treatment of EBV-driven lymphoma in two patients with primary immunodeficiency and DNA repair defects. *Pediatr. Blood Cancer.* 2020. Vol. 67(3). e28126.

19. Tatfi M., Hermine O., Suarez F. Epstein-Barr Virus (EBV)-Related Lymphoproliferative Disorders in Ataxia Telangiectasia: Does ATM Regulate EBV Life Cycle? *Front. Immunol.* 2019. Vol. 9. P. 3060.

Отримано/Received 30.08.2020

Рецензовано/Revised 09.09.2020

Прийнято до друку/Accepted 15.09.2020 ■

Мальцев Д.В.

Институт экспериментальной и клинической медицины НМУ имени А.А. Богомольца, г. Киев, Украина

Клинический случай синдрома Луи-Бар с клинической картиной мозжечковой атаксии и EBV-индуцированного лимфопролиферативного синдрома

Резюме. В данном описании клинического случая представлена история болезни ребенка в возрасте 2 лет и 6 месяцев с картиной синдрома Луи-Бар. Отмечались проявления прогрессирующей мозжечковой атаксии, бруксизма, глазодривательной апраксии и доброкачественного лимфопролиферативного синдрома, вызванного вирусом Эпштейна — Барр. Признаков телеангиэктазий не отмечалось, что может быть объяснено возрастом ребенка. При иммунологическом исследовании идентифицированы признаки комбинированного иммунодефицита с лимфопенией, снижением количества Т-хелперов и цитотоксических Т-лимфоцитов в крови, а также низкой сывороточной концентрацией молекул IgA. Содержание альфа-фетопротейна в сыворотке крови превышало верхнюю границу нормы в 15 раз. Генетический тест выявил три мутации в гене ATM, в частности две известные патогенные замены нуклеотидов в гетерозиготном состоянии — с.8147T>C (p.Val2716Ala)

и с.8584 + 2T>C (Splice donor) и одну неизвестную ранее мутацию — с.3178A>G (p.fle1060Val) — неопределенного диагностического значения в гетерозиготном состоянии. Проводили лечение валганцикловиром для подавления репродуктивной активности EBV, препаратом диализата лейкоцитов крови и пропесом для компенсации иммунодефицита и комбинированной терапией цереброкурином и цитиколином по поводу неврологического дефицита с частичным положительным эффектом. Данный клинический пример ярко демонстрирует потенциал нейроиммунологического подхода к ведению пациентов, поскольку исследуемый ребенок страдал как иммунодефицитом, так и неврологической дисфункцией, что связано с плейотропными эффектами мутировавшего гена, который был причиной развития болезни.

Ключевые слова: первичный иммунодефицит; герпесвирусная инфекция; иммунотерапия; нейрореабилитация

D.V. Maltsev

Institute of Experimental and Clinical Medicine of Bogomolets National Medical University, Kyiv, Ukraine

A clinical case of Louis-Bar syndrome with a clinical picture of cerebellar ataxia and EBV-associated lymphoproliferative syndrome

Abstract. This description of the clinical case presents the medical history of the child aged 2 years and 6 months with a picture of Louis-Bar syndrome. Manifestations of progressive cerebellar ataxia, bruxism, oculomotor apraxia, and benign lymphoproliferative syndrome caused by Epstein-Barr virus have been reported. No signs of telangiectasia were noted, which may be explained by the age of the child. The immunological study identified signs of combined immunodeficiency with lymphopenia, a decrease in the number of T-helpers and cytotoxic T-lymphocytes in the blood, as well as low serum IgA concentration. The content of alpha-fetoprotein in the serum exceeded the normal upper limit by 15 times. Genetic test revealed three mutations in the ATM gene, in particular two known pathogenic nucleotide substitutions in the heterozygous state — с.8147T>C (p.Val2716Ala)

and с.8584+2T>C (Splice donor), and one previously unknown mutation — с.3178A>G (p.fle1060Val) of uncertain diagnostic value in the heterozygous state. Valganciclovir was prescribed to inhibit reproductive activity of Epstein-Barr virus, leukocyte dialysate and propes — to compensate the immunodeficiency, and combination therapy with cerebrocurin and citicoline — for neurological deficits with a partial positive effect. This clinical example demonstrates the potential of a neuroimmunological approach to patient management, as the examined child suffered from both immunodeficiency and neurological dysfunction due to the pleiotropic effects of the mutated gene that caused the disease.

Keywords: primary immunodeficiency; herpesvirus infection; immunotherapy; neurerehabilitation